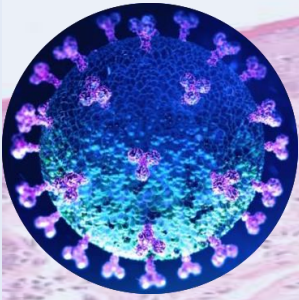
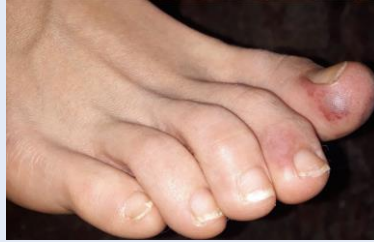

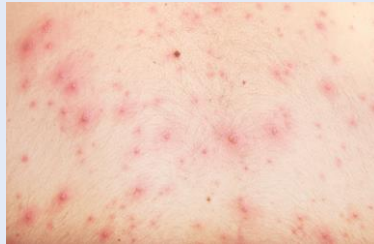# Covid y lesiones dermatológicas



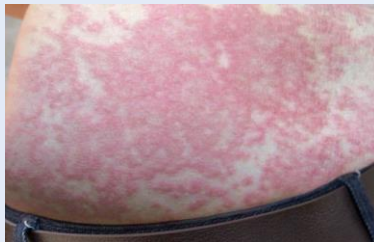
- **Lesiones acrales (19%):** maculopápulas eritemato-violáceas de pocos milímetros de diámetro, asimétricas. Pueden presentar dolor o prurito. Aparecen en pacientes jóvenes. Se asocian a un pronóstico menos grave.



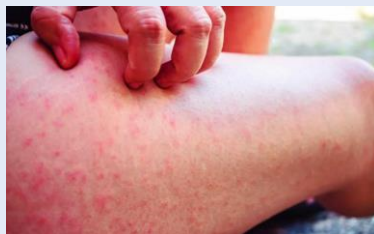- **Erupciones vesiculosas (9%):** lesiones monomórficas y pruriginosas que aparecen sobre todo en tronco y afectan a pacientes de mediana edad. Se asocian a un pronóstico de gravedad media.



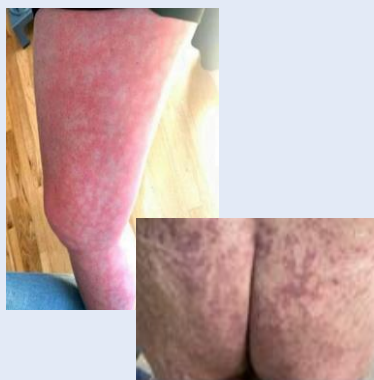- **Lesiones urticariformes. (19%):** lesiones eritemato-edematosas, evanescentes, aparecen en tronco, palmas, sin patrón de distribución claro. Se acompañan de prurito y se asocian a pacientes de mayor gravedad.



- **Erupciones máculo-papulosas (47%):** lesiones de distribución perifolicular, en distintos grados, en ocasiones purpúricas. Aparecen con el resto de síntomas de enfermedad por COVID-19 y se asocian a peor pronóstico.



- **Acroisquemia, livedo reticularis o necrosis (6%):** sugestiva de oclusión vascular. Asociado a alteraciones de la coagulación y peor pronóstico con mortalidad en torno a 10%. Pacientes ancianos y con gran afectación y mal pronóstico clínico.



Menor gravedad

P  
R  
O  
N  
Ó  
S  
T  
I  
C  
O

Mayor gravedad



**SEMG**  
Sociedad Española de Médicos  
Generales y de Familia

Grupo de Trabajo de Dermatología